UNIVERSIDADE FEDERAL DE UBERLÂNDIA

FACULDADE DE ODONTOLOGIA

ÉTORE GOULART CHAGAS

ABORDAGEM CIRÚRGICA DE SINUSITE MAXILAR DE ORIGEM ODONTOGÊNICA CAUSADA POR RAIZ DENTAL DESLOCADA PARA O INTERIOR DO SEIO: RELATO DE CASO

UBERLÂNDIA

2021

ÉTORE GOULART CHAGAS

ABORDAGEM CIRÚRGICA DE SINUSITE MAXILAR DE ORIGEM ODONTOGÊNICA CAUSADA POR RAIZ DENTAL DESLOCADA PARA O INTERIOR DO SEIO: RELATO DE CASO

Trabalho de conclusão de curso apresentado à Faculdade de Odontologia da UFU, como requisito parcial para obtenção do título de Graduado em Odontologia

Orientador: Profº. Drº. Luiz Renato Paranhos

Coorientador: Profº. Me. Marcelo Dias Moreira de Assis Costa

UBERLÂNDIA

2021

Abordagem cirúrgica de sinusite maxilar de origem odontogênica causada por raiz dental deslocada para o interior do seio: relato de caso

Resumo

Seios paranasais acometidos por corpos estranhos são situações clínicas pouco comuns e normalmente causam sinusites crônicas ou agudas. Este artigo traz o relato do diagnóstico ao tratamento de caso de uma sinusite maxilar de origem odontogênica, originada por um fragmento de raiz dental deslocado para o interior do seio durante uma exodontia. A paciente apresentava sinais característicos de sinusite relatando rinorreia, dores de cabeça, dor ocular e dor na face do lado esquerdo. No exame clínico notou-se dor à palpação na região do fundo de saco de vestíbulo do primeiro molar superior esquerdo, o qual estava ausente. Na tomografia computadorizada de feixe cônico (TCFC), foi possível observar a presença de um corpo estranho no interior do seio maxilar, velamento total e solução de continuidade no assoalho do seio. Dado o diagnóstico final de sinusite maxilar de origem odontogênica, o tratamento escolhido foi a associação de antibioticoterapia e remoção do fragmento do interior do seio. O diagnóstico, planejamento e o uso correto das técnicas cirúrgicas descritas na literatura são cruciais para a prevenção de iatrogenias, assegurando com maior veemência a saúde do paciente. Nesse sentido, caso alguma intercorrência aconteça, é necessário informar ao paciente e fazer o registro no prontuário sobre o problema, bem como sobre as medidas adotadas para a resolução.

Palavras-chave: Doença iatrogênica; Relatos de casos; Seio maxilar; Sinusite maxilar.

Surgical approach to maxillary sinusitis of odontogenic origin caused by dental root displaced to the interior of the maxillary sinus: case report

Abstract

Paranasal sinuses affected by foreign bodies are uncommom clinical situations and usually cause chronic or accute sinusistis. This article brings the report of the diagnosis to the case treatmente of a maxillary sinusitis of odontogenic origin, originated by a fragment of dental root displaced into the sinus during a dental extraction. The patient had characteristics signs of sinusitis reporting rhinorrhea, headaches, pain on the eye and pain on the left face side. On the clinical examination, pain during palpation was noted in the region of the vestibule bottom of the left superior first molar, which was absent. In the cone beam computed tomography (CBCT), was possible to notice the presence of a foreing body inside the maxillary sinus, total veiling and continuity solution on the sinus floor. Achieved the final diagnosis of maxillary sinusitis of odontogenic origin, the treatment chosen was the combination of antibiotic therapy and removal of the fragment from the sinus. Diagnosis, planning and the correct use of the surgical techniques described int he literature are crucial for prevention of iatrogenesis, ensuring the patient's health with greater vehemence. In this sense, in case of any complication, it is necessary to inform the patient and register in the medical record about the problem, as well as about the measures adopted for the resolution.

Keywords: Iatrogenic desease; Case reports; Maxillary sinus; Maxillary sinusitis; Postoperative complications.

SUMÁRIO

Introdução 5

Objetivo 6

Relato de caso 7

Informações do paciente.....7

Achados clínicos e imaginológicos 7

Linha do tempo 9

Avaliação diagnóstica 10

Intervenção terapêutica 10

Acompanhamento e resultados 14

Discussão 16

Conclusão 18

Conflitos de interesse 18

Referências bibiliográficas 19

Anexos 21

Anexo 1 21

Anexo 2 22

1. Introdução

Acidentes e complicações durante cirurgias de extração dental são comuns no cotidiano do cirurgião-dentista[1]. O deslocamento de corpos estranhos para o interior dos seios da face é uma iatrogenia que pode ocorrer[2–4], podendo gerar fístula oroantral, sinusite, celulite e empiema subdural. O corpo estranho ao ser deslocado pode se encontrar no interior do seio, abaixo ou acima da membrana de Schneiderian[5]. A base do seio maxilar cobre os ápices dos dentes superiores posteriores, que são separados do assoalho do seio normalmente por um osso cortical denso com espessura variável, no entanto, podem ainda ser separados apenas pelo mucoperiósteo[6]. Devido a essa proximidade, o seio maxilar, é geralmente o mais acometido pelos deslocamentos dentais[7,8]. A presença de um dente ou fragmento dental no seio maxilar pode ocasionar uma sinusite maxilar de origem odontogênica (SMOO). A SMOO pode estar associada também a cistos dentígeros, a lesões periapicais ou cariosas, a impacções dentais [6,9] e implantes dentais[10]. A SMOO requer diagnóstico preciso e deve preferencialmente ser confirmado por exame tomográfico[11]. Acomete mais mulheres do que homens e ocorre mais comumente entre a 4ª e 6ª décadas de vida[6,12]. Os principais sintomas são rinorreia, cefaleia, dor em face, obstrução nasal, coriza, hiposmia[3,13,14] que podem ser identificados no exame clínico.

O tratamento da SMOO consiste primariamente pela remoção do fator causal[5,15]. A remoção do corpo estranho do seio maxilar é crucial para a remissão da doença e, de maneira complementar, é necessário o uso de antibioticoterapia[16–18].

2. Objetivo

Desta forma este trabalho objetiva relatar, do diagnóstico ao tratamento, um caso clínico de sinusite de origem odontogênica causada pela presença de um fragmento radicular no interior do seio maxilar tratado com procedimento cirúrgico para remoção do corpo estranho e antibioticoterapia sistêmica.

3. Relato de Caso

Trata-se de um relato de caso descritivo que seguiu as orientações do SCARE Checklist[19]. O trabalho respeitou a Declaração de Helsinque e um Termo de Consentimento (TC) foi assinado pela responsável pela paciente (Anexo 1). O trabalho foi aprovado pelo Comitê de Ética Local (CAAE: 17973319.6.0000.8078) (Anexo 2).

Informação do Paciente

Paciente do sexo feminino, 13 anos de idade, melanoderma, estudante, compareceu à clínica do Hospital-escola acompanhada da mãe para avaliação de dores em face esquerda. Durante a avaliação da história médica pregressa nada digno de nota foi relatado. Durante anamnese e exame clínico a queixa principal foi de dores do lado esquerdo da face, rinorreia, cefaleia e dor ocular, sendo tais sintomas recorrentes há 03 meses e exacerbados na última semana. Esses sinais e sintomas não haviam ocorrido anteriormente.

Ao ser questionada sobre o surgimento dos sintomas, a paciente informou que foi submetida a um procedimento de exodontia há quatro meses em que houve uma intercorrência, porém não conseguiu explicar do que se tratava.

Achados Clínicos e Imaginológicos

A paciente compareceu com uma radiografia periapical de baixa qualidade, da região de molares superiores do lado esquerdo, na qual foi possível sugerir a presença de um corpo estranho no interior do seio maxilar.

Nos exames clínico e de imagem, foram observados os aspectos extraorais buscando anormalidades de forma, cor ou tamanho, ao passo que nada foi encontrado. Na análise intraoral, a mucosa se apresentava saudável e com coloração normal, foi observada ausência do dente 26 e sintomatologia dolorosa à palpação na região de fundo de saco de vestíbulo neste local edêntulo. Não havia presença de fístula bucosinusal (Fig. 1).

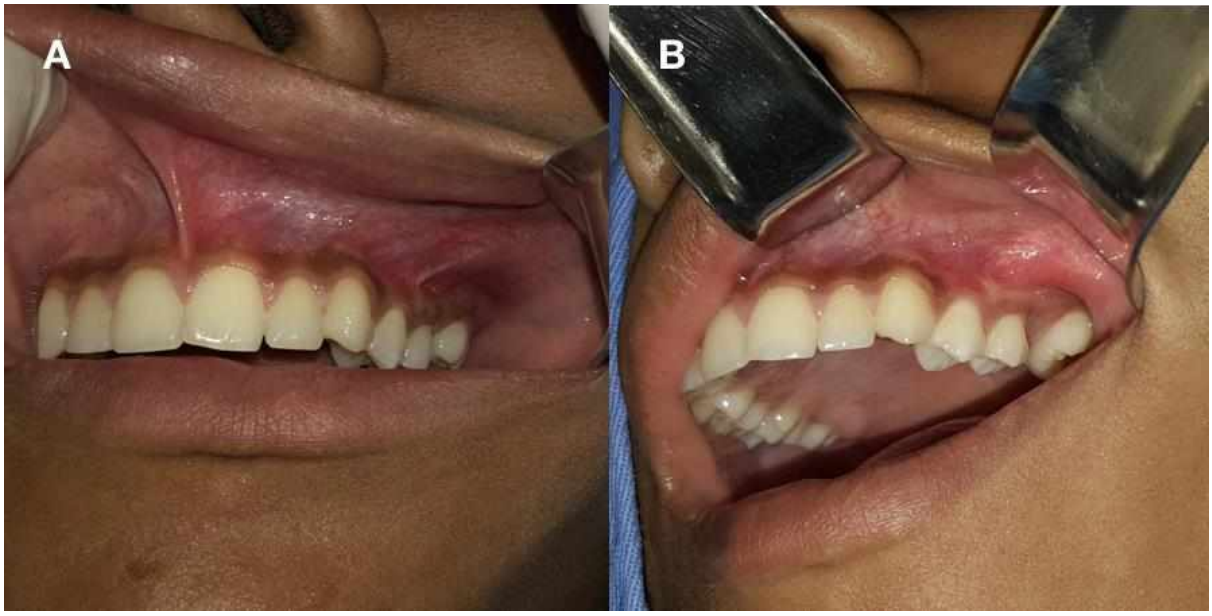

Fig. 1 Aspecto clínico pré cirúrgico. (A) Vista frontal. (B) Vista lateral visualizando ausência do dente 26.
Fonte: Própria autoria.

Foi solicitada uma tomografia computadorizada de feixe cônico, onde foi observado imagem sugestiva de fragmento radicular no interior do seio maxilar, opacificação total do seio esquerdo e presença de solução de continuidade no assoalho, sugerindo, portanto, que as dores e os sintomas da paciente eram referentes a uma sinusite maxilar de origem odontogênica (Fig. 2).

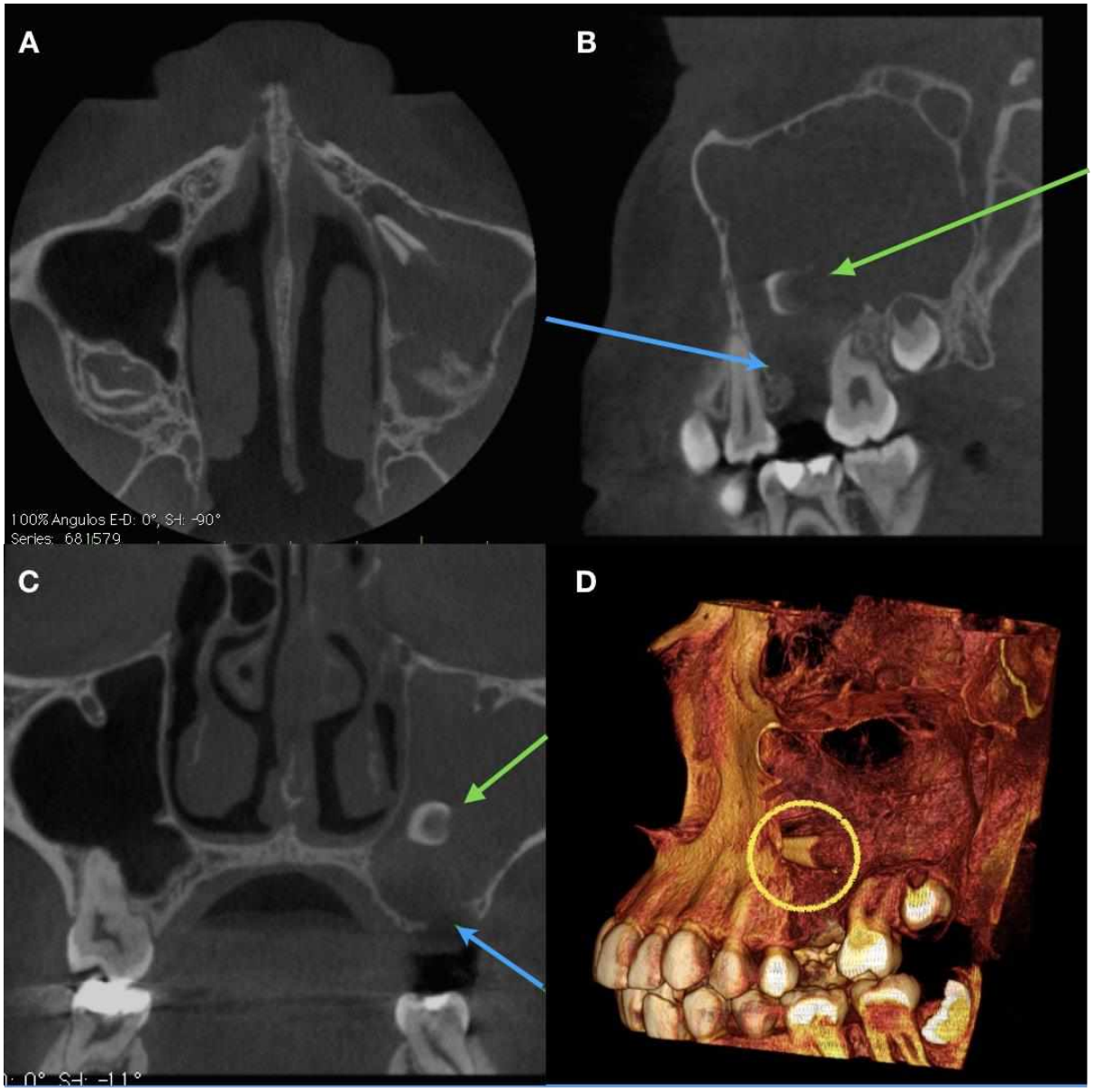

Fig. 2 Imagem tomográfica pré cirúrgica (A) Corte axial, (B) Corte sagital e (C) Corte coronal, Seta verde indicando fragmento radicular e seta azul indicando solução de continuidade no assoalho do seio maxilar. (D) Reconstrução tridimensional, círculo amarelo identificando a raiz.
Fonte: Própria autoria.

Linha do Tempo

A paciente foi submetida a cirurgia para a extração do primeiro molar superior esquerdo, no mês de abril, perdido por cárie extensa que acometeu a polpa resultando em pulpite irreversível, porém, por questões financeiras optou-se pela exodontia, na qual houve uma intercorrência e a raiz do dente 26 foi deslocada para o interior do seio maxilar. Passado um mês, as queixas álgicas tiveram início com o aparecimento dos sintomas da provável sinusite desencadeada pela presença do corpo estranho no seio maxilar.

Quatro meses após o procedimento cirúrgico, no mês de agosto, a paciente buscou atendimento na clínica do Hospital-Escola com sensibilidade à palpação na região da cirurgia, dores na face, rinorreia, cefaleia e dor ocular.

Foram requeridos os exames de imagem, em 3 de agosto, quando foi identificado a presença do corpo estranho, raiz do dente 26, no interior do seio maxilar. Após análise da TCFC, foi agendada a cirurgia para remoção do remanescente radicular, a qual ocorreu em 24 de agosto. A paciente seguiu sob acompanhamento por um mês após a cirurgia com visitas semanais após a intervenção para controle pós-operatório e análise da evolução da doença e seus sintomas. Após um mês de pós-operatório, foi solicitada uma radiografia panorâmica, na qual foi possível observar a ausência do fragmento radicular, bem como a melhora do velamento do seio maxilar esquerdo, constatando a regressão da sinusite e de seus sintomas.

Avaliação Diagnóstica

Diante da anamnese, exames clínico e de imagem, o diagnóstico final foi de sinusite maxilar de origem odontogênica.

As queixas da paciente remetiam a possibilidades de sinusite. Quando realizado o exame intraoral, descartou-se a hipótese de comunicação bucossinusal, pois não havia presença de sinais característicos, tal como fístula. Constatada a sensibilidade dolorosa exacerbada à palpação na região de molares superiores do lado esquerdo e ausência do primeiro molar, questionou-se a paciente, que confirmou, sobre a exodontia, no entanto, sem saber precisar sobre detalhes desta.

A análise da radiografia periapical trazida pela paciente foi crucial para a identificação de um corpo estranho no interior do seio maxilar, muito embora a má qualidade da imagem.

Com a TCFC foi então possível confirmar a hipótese de diagnóstico de sinusite maxilar de origem odontogênica causada pelo fragmento radicular, dada a presença de opacificação do seio e solução de continuidade no assoalho.

Intervenção Terapêutica

No período pré-operatório, foi administrado Amoxicilina de 500mg associada ao Clavulanato de potássio de 125mg por 3 dias seguindo a posologia de 3 cápsulas ao dia em intervalos de 8 horas cada. Não foi utilizada outra medicação pré ou transoperatória. O procedimento cirúrgico foi planejado baseado nos exames de imagem e no exame

clínico, sempre considerando as informações coletadas na anamnese e exame clínico da paciente.

Assim, foi realizado o bloqueio dos nervos alveolar superior anterior, médio e posterior utilizando anestésico local lidocaína a 2% associado a epinefrina 1:100 000 com um volume total de 5,4 mL. Utilizando lâmina de bisturi nº15, uma incisão de Caldwell-Luc do lado esquerdo da região do canino ao 2º molar superior foi realizada, seguida de um retalho de espessura total.

Foram realizadas perfurações na parede anterior do seio, sobre o pilar dento-zigomático, 5 mm acima do ápice das raízes dos dentes, para delimitar a janela óssea. Posteriormente as perfurações foram unidas, criando uma janela de aproximadamente 1 cm para acesso ao interior do seio (Fig. 3).

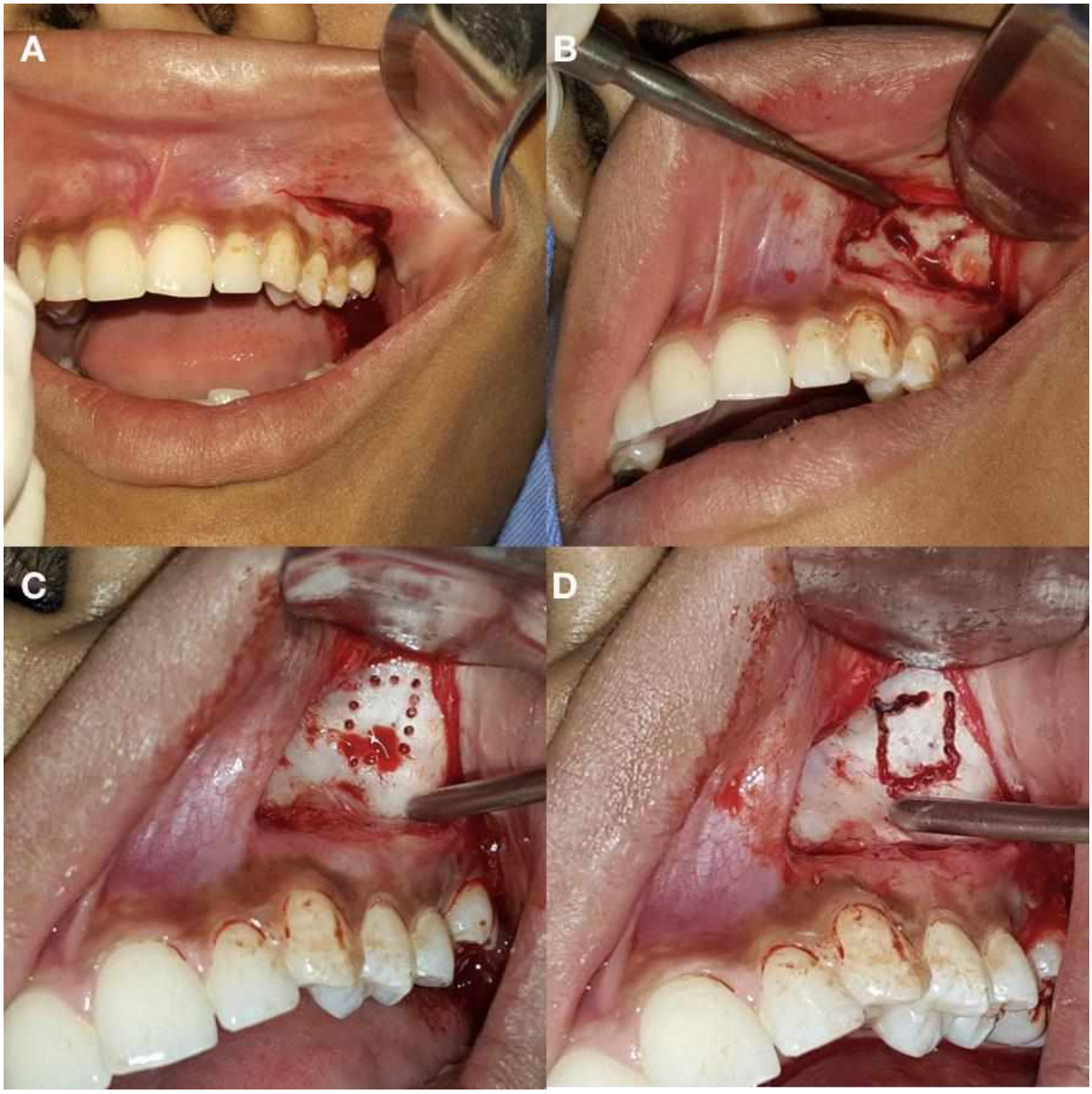

Fig. 3 (A e B) Incisão e descolamento total do retalho. (C) Perfurações da parede anterior do seio para delimitação da janela óssea and (D) União das perfurações para confecção da janela óssea.
Fonte: Própria autoria.

Removida a janela óssea, rompeu-se a mucosa do seio onde observou-se secreção purulenta. Após aspiração da secreção sinusal, a raiz foi identificada e removida utilizando uma pinça hemostática reta (Fig. 4). A seguir, foi realizada lavagem abundante da cavidade sinusal com soro fisiológico 0,9% e realizada hemostasia. Sutura contínua foi executada com fio de nylon 5-0 (Fig. 5). A cirurgia ocorreu sem intercorrências.

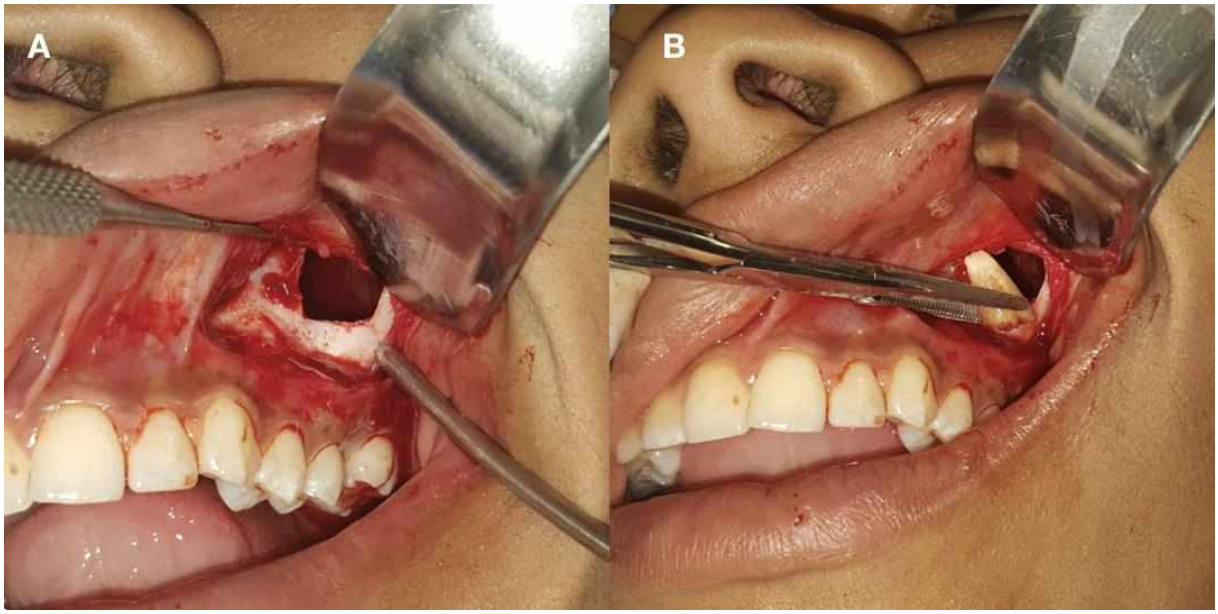

Fig. 4 (A) Aspecto cirúrgico da janela óssea confeccionada and (B) Remoção do fragmento radicular.
Fonte: Própria autoria.

A terapia antibiótica pós-operatória foi mantida com Amoxicilina 500mg associada ao Clavulanato de potássio de 125mg por 10 dias em 3 doses diárias, acrescido de Diclofenaco de sódio de 50mg, 3 vezes ao dia por 3 dias e Dipirona sódica de 500mg, 4 vezes ao dia por 4 dias, sendo estes para o manejo da dor e inflamação. As instruções pós-cirúrgicas foram transmitidas para a paciente, enfatizando não assuar o nariz, espirrar com a boca e o nariz destampados e não realizar bochechos. As suturas foram removidas após 10 dias.

Fig. 5 Aspecto do local cirúrgico após sutura contínua.
Fonte: Própria autoria.

Acompanhamento e Resultados

A paciente foi mantida sob observação semanal por um período de um mês, com remissão total dos sintomas e sem complicações. Aos 40 dias do pós-cirúrgico uma radiografia panorâmica foi realizada observando a ausência de velamento do seio maxilar, e ausência do fragmento radicular em seu interior (Fig. 6). A paciente seguiu sob acompanhamento mensal por um período de um ano, sem complicações associadas ao procedimento.

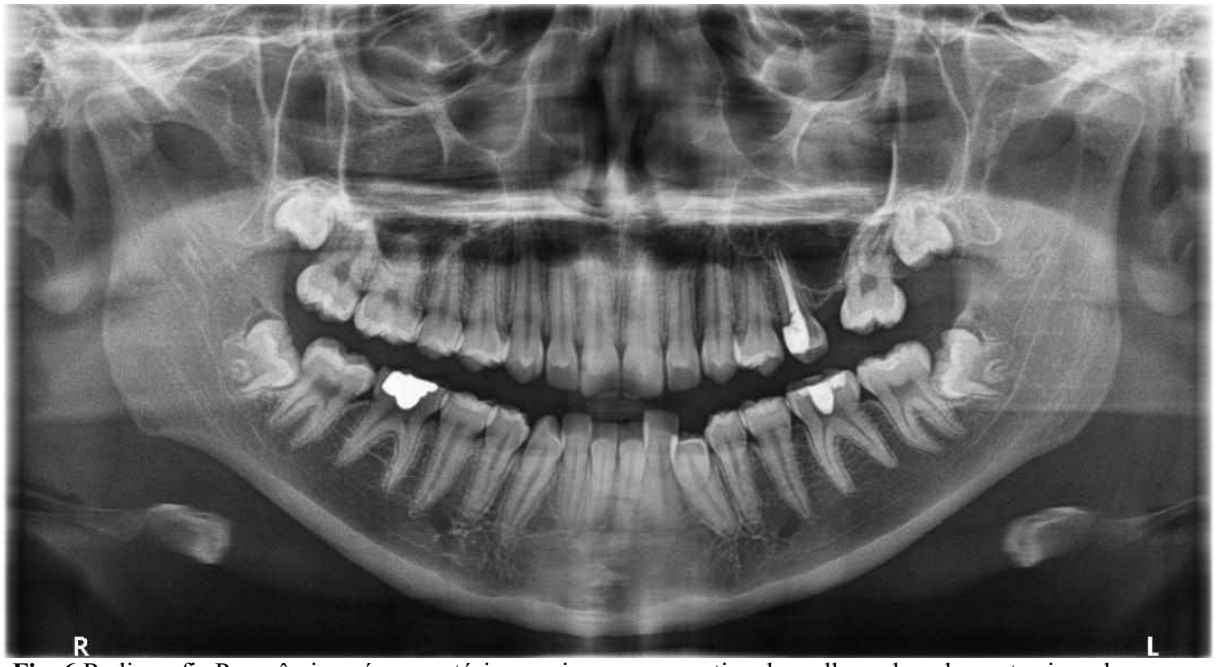

Fig. 6 Radiografia Panorâmica pós-operatória com imagem sugestiva da melhora do velamento sinusal a esquerda e sem a presença do fragmento radicular.
Fonte: Própria autoria.

A paciente relatou melhora significativa da rinorreia, cefaleia e dor ocular logo após o procedimento cirúrgico. A dor em face esquerda residual já não existia após uma semana. Paciente quando questionada sobre o período pós-operatório após o procedimento disse que foi muito mais tranquilo comparado ao mesmo período da exodontia do dente 26.

4. Discussão

A Sinusite maxilar aguda de origem dental tem sido relatada na literatura e dados publicados mostram que o número de casos parece ter aumentado nas últimas décadas[14]. Uma análise retrospectiva recente relata que aproximadamente 15% das sinusites maxilares tem origem odontogênicas[20].

A sinusite maxilar é uma condição comum, normalmente facilmente diagnosticada. Devido a íntima relação anatômica entre o seio maxilar e os dentes molares superiores, a sinusite maxilar pode se apresentar como odontalgia. A distinção entre dor odontogênica orofacial e dor associada à sinusite maxilar e, a origem desta sinusite é importante para realizar a intervenção correta para o tratamento[5]. Neste caso, a história pregressa de uma complicação durante uma exodontia de dente maxilar posterior contribuiu para o diagnóstico da origem da sinusite. O tratamento convencional, apenas medicamentosa, da sinusite iria levar a um insucesso, pois a permanência da raiz levaria a recidivas.

A tomografia computadorizada de feixe cônico é um recurso confiável para planejamento de cirurgias no interior dos seios maxilares pois produz imagens de alta resolução[21] permitem imagens tridimensionais facilitando a localização de corpos estranhos e apresenta menor dose de radiação efetiva, menor custo, fácil acesso e menor tempo de aquisição em relação a tomografia multislice[22]. A imagem proporcionada pela TCFC facilita o diagnóstico, permite a localização precisa do corpo estranho guiando o procedimento cirúrgico a ser realizado.

O acesso ao interior do seio maxilar pela técnica de Caldwell-Luc é amplamente utilizado[23,24], apesar de tendências atuais a abordagens endoscópicas quando se envolve um grande corpo estranho, o procedimento clássico é preferível[24,25]. A abordagem de Caldwell-Luc é simples, amplamente utilizada, não necessita hospitalização, não necessita treinamento nem equipamento específico para ser realizado, por isso foi utilizado nesse caso.

O grupo European Position Paper on Rhinosinusitis and Nasal Polyps ratificou a opacificação total do seio na tomografia computadorizada como um dos fatores que indicam a utilização de antibióticos em sinusites[14]. A antibioticoterapia recomendada é feita com penicilina do tipo amoxicilina associada ao clavulanato de potássio[18], uma vez que *Staphylococcus aureus* são as bactérias encontradas na maior parte dos casos[16,17]. A amoxicilina associada ao clavulanato de potássio ou ácido clavulânico é uma alternativa acessível e eficiente como primeira escolha para bactérias produtoras de b-lactamases

presentes na via aérea superior. Sua utilização associada a remoção do fator causal foi efetivo para resolução da infecção.

5. Conclusão

A sinusite maxilar é uma patologia comum, podendo estar relacionada a origens odontogênicas em 15% das ocorrências. Uma análise criteriosa durante a anamnese e exame clínico traz informações imprescindíveis para o diagnóstico e a origem dessa infecção. Nesse caso clínico a história pregressa de um procedimento com intercorrências foi fundamental para a sequência diagnóstica da causa da sinusite. O acesso de Caldwell-Luc para o interior do seio maxilar é uma opção viável ao cirurgião-dentista pela simplicidade técnica, facilidade de execução e, não necessidade de equipamentos ou treinamento específico para execução.

Conflitos de Interesse

Não declarados.

Referências Bibliográficas

1. Gazal G. Management of an emergency tooth extraction in diabetic patients on the dental chair. *Saudi Dent J*. 2020;32(1):1-6. doi:10.1016/j.sdentj.2019.07.004

2. Garces SM, Norris CW. Unusual frontal sinus foreign body. *J Laryngol Otol*. 1972;86(12):1265-1268. doi:10.1017/s0022215100076519

3. Lechien JR, Filleul O, Costa de Araujo P, Hsieh JW, Chantrain G, Saussez S. Chronic maxillary rhinosinusitis of dental origin: a systematic review of 674 patient cases. *Int J Otolaryngol*. 2014;2014:465173. doi:10.1155/2014/465173

4. Mahajan S, Gul N, Kumar A, Kishore K, Kalsotra P. An Unusual and Neglected Foreign Body in the Ethmoid Sinus. *Indian J Otolaryngol Head Neck Surg*. 2019;71(Suppl 3):2044-2046. doi:10.1007/s12070-018-1461-x

5. Wolf MK, Rostetter C, Stadlinger B, Locher M, Damerau G. Preoperative 3D imaging in maxillary sinus: brief review of the literature and case report. *Quintessence Int*. 2015;46(7):627-631. doi:10.3290/j.qi.a33930

6. Arias-Irimia O, Barona-Dorado C, Santos-Marino JA, Martínez-Rodriguez N, Martínez-González JM. Meta-analysis of the etiology of odontogenic maxillary sinusitis. *Med Oral Patol Oral Cir Bucal*. 2010;15(1):e70-73. doi:10.4317/medoral.15.e70

7. Kitajiri S, Tabuchi K, Hiraumi H. Transnasal bamboo foreign body lodged in the sphenoid sinus. *Auris Nasus Larynx*. 2001;28(4):365-367. doi:10.1016/s0385-8146(01)00096-7

8. Murthy PS, Sahota JS, Nayak DR, Balakrishnan R, Hazarika P. Foreign body in the ethmoid sinus. *Int J Oral Maxillofac Surg*. 1994;23(2):74-75. doi:10.1016/s0901-5027(05)80595-8

9. Kim S-B, Yun P-Y, Kim Y-K. Clinical evaluation of sinus bone graft in patients with mucous retention cyst. *Maxillofac Plast Reconstr Surg*. 2016;38(1):35. doi:10.1186/s40902-016-0081-1

10. Kim SM. Definition and management of odontogenic maxillary sinusitis. *Maxillofac Plast Reconstr Surg*. 2019;41(1):13. doi:10.1186/s40902-019-0196-2

11. Patel NA, Ferguson BJ. Odontogenic sinusitis: an ancient but under-appreciated cause of maxillary sinusitis. *Curr Opin Otolaryngol Head Neck Surg*. 2012;20(1):24-28. doi:10.1097/MOO.0b013e32834e62ed

12. Zirk M, Dreiseidler T, Pohl M, et al. Odontogenic sinusitis maxillaris: A retrospective study of 121 cases with surgical intervention. *J Craniomaxillofac Surg*. 2017;45(4):520-525. doi:10.1016/j.jcms.2017.01.023

13. Ferguson M. Rhinosinusitis in oral medicine and dentistry. *Aust Dent J*. 2014;59(3):289-295. doi:10.1111/adj.12193

14. Fokkens WJ, Lund VJ, Hopkins C, et al. European Position Paper on Rhinosinusitis and Nasal Polyps 2020. *Rhinology*. 2020;58(Suppl S29):1-464. doi:10.4193/Rhin20.600

15. Mehra P, Jeong D. Maxillary sinusitis of odontogenic origin. *Curr Allergy Asthma Rep*. 2009;9(3):238-243. doi:10.1007/s11882-009-0035-0

16. Aruni AW, Dou Y, Mishra A, Fletcher HM. The Biofilm Community-Rebels with a Cause. *Curr Oral Health Rep*. 2015;2(1):48-56. doi:10.1007/s40496-014-0044-5

17. Post JC, Hiller NL, Nistico L, Stoodley P, Ehrlich GD. The role of biofilms in otolaryngologic infections: update 2007. *Curr Opin Otolaryngol Head Neck Surg*. 2007;15(5):347-351. doi:10.1097/MOO.0b013e3282b97327

18. Saibene AM, Vassena C, Pipolo C, et al. Odontogenic and rhinogenic chronic sinusitis: a modern microbiological comparison. *Int Forum Allergy Rhinol*. 2016;6(1):41-45. doi:10.1002/alr.21629

19. Agha RA, Borrelli MR, Farwana R, et al. The SCARE 2018 statement: Updating consensus Surgical CAse REport (SCARE) guidelines. *Int J Surg*. 2018;60:132-136. doi:10.1016/j.ijsu.2018.10.028

20. Wuokko-Landén A, Blomgren K, Välimaa H. Acute rhinosinusitis - are we forgetting the possibility of a dental origin? A retrospective study of 385 patients. *Acta Otolaryngol*. 2019;139(9):783-787. doi:10.1080/00016489.2019.1634837

21. Kocak N, Alpoz E, Boyacıoglu H. Morphological Assessment of Maxillary Sinus Septa Variations with Cone-Beam Computed Tomography in a Turkish Population. *Eur J Dent*. 2019;13(1):42-46. doi:10.1055/s-0039-1688541

22. Yamauchi T, Tani A, Yokoyama S, Ogawa H. Assessment of non-invasive chronic fungal rhinosinusitis by cone beam CT: comparison with multidetector CT findings. *Fukushima J Med Sci*. 2017;63(2):100-105. doi:10.5387/fms.2016-16

23. Courtot R, Devoize L, Louvrier A, et al. Surgical approach of ectopic maxillary third molar avulsion: Systematic review and meta-analysis. *J Stomatol Oral Maxillofac Surg*. Published online July 1, 2020. doi:10.1016/j.jormas.2020.06.015

24. Şahin MM, Yılmaz M, Karamert R, et al. Evaluation of Caldwell-Luc Operation in the Endoscopic Era: Experience From Past 7 Years. *J Oral Maxillofac Surg*. 2020;78(9):1478-1483. doi:10.1016/j.joms.2020.04.024

25. Barzilai G, Greenberg E, Uri N. Indications for the Caldwell-Luc approach in the endoscopic era. *Otolaryngol Head Neck Surg*. 2005;132(2):219-220. doi:10.1016/j.otohns.2004.09.014

Anexos

O trabalho possui um Termo de Consentimento (TC) assinado pela responsável pela paciente e passou por apreciação ética em Comitê Local (CAAE: 17973319.6.0000.8078).

Anexo 1 – Termo de Consentimento

www.faculdadepatrodemminas.edu.br

Campus JK
Avenida Juscelino Kubitschek de Oliveira
Bairro Cidade Nova, 1300, Bloco 38
Patos de Minas – MG
CEP: 38706-002
Patos de Minas, MG
T 55 34 3819-2300

Comitê de Ética

- Eu entendo que posso retirar meu consentimento a qualquer momento sem que isso afete meu direito aos cuidados futuros.

- Este Termo de Consentimento Livre e Esclarecido será assinado e rubricado em duas vias originais por mim e pelo Pesquisador.

- Assinando este Termo de Consentimento Livre e Esclarecido, o Pesquisador do Estudo garantirá ao Participante da Pesquisa, em seu próprio nome e em nome da Instituição, os direitos descritos neste documento.

- Eu entendo que receberei uma via original deste Termo de Consentimento Livre e Esclarecido. A outra via original será mantida sob a responsabilidade do Pesquisador do Estudo.

Para ser assinado e datado pelo Participante da Pesquisa:

Maria Antonina dos Santos — 23 08 2018
Assinatura do representante legalmente aceito — Data da Assinatura

Maria Antonina dos Santos
Nome do representante legalmente aceito por extenso

Relação do representante legalmente aceito com o Participante da Pesquisa

Ana Luisa Brito Santos
Nome do Participante (menor ou incapaz)

Para ser assinado e datado pelo Pesquisador do Estudo:

Assinatura do Pesquisador do Estudo — 23/08/2018
Data da Assinatura

DECLARAÇÃO DO PESQUISADOR

DECLARO, para fins de realização de pesquisa, ter elaborado este Termo de Consentimento Livre e Esclarecido (TCLE), cumprindo todas as exigências contidas no Capítulo IV da Resolução 466/12 e que obtive, de forma apropriada e voluntária, o consentimento livre e esclarecido do sujeito da pesquisa acima qualificado para a realização desta pesquisa.

Patos de Minas, 23 de agosto de 2018.

Assinatura do Pesquisador Responsável (nome por extenso)

Anexo 2 – Aprovação do Comitê de Ética em Pesquisa com Seres Humanos

CEP/FPM FACULDADE PATOS DE MINAS/MG Plataforma Brasil

PARECER CONSUBSTANCIADO DO CEP

DADOS DO PROJETO DE PESQUISA

Título da Pesquisa: Remoção de Fragmento Radicular do Seio Maxilar
Pesquisador: Marcelo Dias Moreira de Assis Costa
Área Temática:
Versão: 1
CAAE: 17973319.6.0000.8078
Instituição Proponente: ASSOCIACAO EDUCACIONAL DE PATOS DE MINAS - AEPM
Patrocinador Principal: Financiamento Próprio

DADOS DO PARECER

Número do Parecer: 3.543.535

Apresentação do Projeto:
SINUSITE AGUDA DE ORIGEM ODONTOGÊNICA DEVIDO A DESLOCAMENTO DE FRAGMENTO RADICULAR NÃO DIAGNOSTICADO NO SEIO MAXILAR: RELATO DE CASO

Objetivo da Pesquisa:
Remover remanescente radicular do interior do seio maxilar a fim de reduzir o quadro infeccioso de sinusite.
Metodologia Proposta - Trata-se de um estudo de caso clínico aplicado, transversal, explicativo, de natureza experimental e abordagem qualitativa, a fim de relatar a técnica cirúrgica de remoção do remanescente radicular que de forma acidental se deslocou para o interior do seio maxilar.

Avaliação dos Riscos e Benefícios:
RISCOS - A abordagem cirúrgica pode provocar edema, dor pós-operatória, problemas relacionados a cicatrização e em casos mais raros infecção pós-operatória.
BENEFÍCIOS - A remoção do remanescente radicular do seio maxilar traz como benefício o tratamento do quadro infeccioso da sinusite de origem odontogênica, descreve a importância da análise prévia de exames imaginológicos, bem como o conhecimento anatômico local, demonstra a técnica de Cadwell-Luc modificada para remoção do fragmento, além de ampliar o conhecimento sobre a possibilidade de tratamento em casos de intrusão acidental de remanescentes radiculares

Endereço: Av. Juscelino Kubitschek de Oliveira, nº1220
Bairro: Cidade Nova **CEP:** 38.706-401
UF: MG **Município:** PATOS DE MINAS
Telefone: (34)3818-2300 **Fax:** (34)3818-2300 **E-mail:** cep@faculdadepatosdeminas.edu.br

CEP/FPM FACULDADE PATOS DE MINAS/MG Plataforma Brasil

O protocolo não apresenta problemas de ética nas condutas de pesquisa com seres humanos, nos limites da redação e da metodologia apresentadas.

Este parecer foi elaborado baseado nos documentos abaixo relacionados:

Tipo Documento	Arquivo	Postagem	Autor	Situação
Informações Básicas do Projeto	PB_INFORMAÇÕES_BÁSICAS_DO_PROJETO_1326921.pdf	28/07/2019 21:20:35		Aceito
Outros	TCLE2.pdf	28/07/2019 21:20:11	Marcelo Dias Moreira de Assis Costa	Aceito
TCLE / Termos de Assentimento / Justificativa de Ausência	TCLE1.pdf	28/07/2019 21:19:55	Marcelo Dias Moreira de Assis Costa	Aceito
Orçamento	Orcamento.docx	28/07/2019 21:19:41	Marcelo Dias Moreira de Assis Costa	Aceito
Outros	Lattes.docx	28/07/2019 21:19:33	Marcelo Dias Moreira de Assis Costa	Aceito
Outros	Declaracao02.pdf	28/07/2019 21:19:16	Marcelo Dias Moreira de Assis Costa	Aceito
Declaração de Instituição e Infraestrutura	Declaracao01.pdf	28/07/2019 21:18:36	Marcelo Dias Moreira de Assis Costa	Aceito
Projeto Detalhado / Brochura Investigador	Brochura.docx	28/07/2019 21:18:22	Marcelo Dias Moreira de Assis Costa	Aceito
Folha de Rosto	Folhaderosto.pdf	28/07/2019 21:18:04	Marcelo Dias Moreira de Assis Costa	Aceito

Situação do Parecer:
Aprovado

Necessita Apreciação da CONEP:
Não

Endereço: Av. Juscelino Kubitschek de Oliveira, nº1220
Bairro: Cidade Nova **CEP:** 38.706-401
UF: MG **Município:** PATOS DE MINAS
Telefone: (34)3818-2300 **Fax:** (34)3818-2300 **E-mail:** cep@faculdadepatosdeminas.edu.br

Ativar o V
Acesse Confi