UNIVERSIDADE FEDERAL DE UBERLÂNDIA

FACULDADE DE EDUCAÇÃO FÍSICA E FISIOTERAPIA

CURSO DE GRADUAÇÃO EM FISIOTERAPIA

A IMAGÉTICA MOTORA GRADUADA COMO INTERVENÇÃO TERAPÊUTICA NO TRATAMENTO DA DOR CRÔNICA: UMA REVISÃO DE LITERATURA

MARCOS ROBERTO ALVES
YURI SANTIAGO ABDALA

UBERLÂNDIA

2018

UNIVERSIDADE FEDERAL DE UBERLÂNDIA
FACULDADE DE EDUCAÇÃO FÍSICA E FISIOTERAPIA
CURSO DE GRADUAÇÃO EM FISIOTERAPIA

A IMAGÉTICA MOTORA GRADUADA COMO INTERVENÇÃO TERAPÊUTICA NO TRATAMENTO DA DOR CRÔNICA: UMA REVISÃO DE LITERATURA

MARCOS ROBERTO ALVES
YURI SANTIAGO ABDALA

Trabalho de Conclusão de Curso apresentado
no formato de artigo científico como pré-requisito
para obtenção do título de graduação em Fisioterapia
da Universidade Federal de Uberlândia – UFU.
Orientadora: Prof. Dra. Julia Maria dos Santos

UBERLÂNDIA

2018

A Imagética Motora Graduada como intervenção terapêutica no tratamento da dor crônica: uma revisão de literatura

The Graded Motor Imagery as a therapeutic intervention for treatment of chronic pain: a literature review

Alves M, R[1]. Abdala Y, S[1]. Santos J, M[1].

[1]Universidade Federal de Uberlândia, Minas Gerais, Brasil.

Endereço para correspondência:

Julia Maria dos Santos

Universidade Federal de Uberlândia – Faculdade de Fisioterapia

Rua Benjamin Constant, 1286 – Aparecida

38400-678, Uberlândia, MG – Brasil

Telefone: (34) 3218-2929

E-mail: juliasantos@ufu.br

E-mail demais autores:

Marcos Roberto Alves: robenq@yahoo.com.br

Yuri Santiago Abdala: yuriabdala1997@gmail.com

RESUMO

A compreensão acerca dos mecanismos neuropsicofisiológicos que envolvem a dor, especialmente a dor persistente, continua sendo um dos grandes desafios das ciências da saúde. Igualmente, a melhor forma de tratar essas condições. Pesquisas recentes têm mostrado que apenas técnicas de fisioterapia convencional, parecem não resultar em desfechos satisfatórios com relação ao alívio da dor e melhora funcional desses indivíduos e tem se buscado agregar ao tratamento fisioterapêutico técnicas voltadas aos aspectos biopsicossociais dos pacientes como a imagética motora graduada (IMG). A IMG consiste de um protocolo composto por três etapas sequenciais que envolvem reconhecimento de lateralidade, imagética motora explícita e exercícios de terapia com espelho. O presente trabalho teve por objetivo verificar a eficácia da IMG como uma intervenção terapêutica adicional ao tratamento de indivíduos com dor persistente. Foi feito um levantamento bibliográfico nas bases de dados Pubmed, Lilacs e Scielo utilizando-se os descritores: "*graded motor imagery and physicaltherapy*"; "*graded motor imagery and chronic pain*" e "g*raded motor imagery and rehabilitation*". Foram selecionados para esse trabalho 9 estudos publicados a partir do ano 2000. Os resultados evidenciaram que a IMG tem se mostrado eficaz na redução da dor e melhora funcional quando a mesma é associada ao tratamento fisioterapêutico convencional. Na dor persistente, parece haver um desequilíbrio entre a entrada sensorial e a saída motora, afetando o processamento encefálico dessa informação. Portanto, estratégias de intervenção destinadas ao seu controle, devem ser direcionadas a corrigir esse desequilíbrio.

Palavras-chave: Dor crônica, imagética motora graduada, fisioterapia, reabilitação.

INTRODUÇÃO

A compreensão acerca dos mecanismos neuropsicofisiológicos que envolvem a dor, especialmente a dor crônica, continua sendo um dos grandes desafios das ciências da saúde. Igualmente, a melhor forma de tratar essas condições efetivamente, persiste um desafio para clínicos de diversas especialidades.

A dor tem sido considerada um complexo problema de saúde pública, gerando grandes custos e investimentos para seu tratamento e controle. Alguns dados estimam que cerca de 40% da população mundial sofra com dor musculoesquelética[1]. No Brasil, estimativas indicam que mais de 60 milhões de brasileiros tenham dor persistente[2].

Dor, por definição clássica, é ainda concebida como "experiência sensitiva e emocional desagradável, associada a uma lesão tecidual real ou potencial, ou descrita em termos de tal lesão"[3,4]. Esse conceito agrega a si dimensões sensitivo-discriminativas, afetivo-motivacionais e cognitivo-avaliativas, que se referem à percepção do indivíduo em relação ao fenômeno doloroso. Portanto, quanto maior for o tempo de persistência da dor, maiores podem tornar-se as respostas de sensibilização do sistema nervoso central.

Muitas das condições clínicas que evoluem cronicamente baseiam-se na hipótese de alterações nos sistemas de modulação central da dor e são classificadas, de acordo com esses mecanismos, como síndromes de sensibilização central (SC)[5,6]. Sensibilização central é definida como uma amplificação da sinalização neural aos estímulos dolorosos, através das vias de transmissão e modulação dentro do sistema nervoso central (SNC), desencadeando hipersensitividade e hiperresponsividade à dor[7,8]. Ao fenômeno de SC acompanha-se quadro de dor desproporcional ao tipo de lesão, assim como incongruência entre exame objetivo e subjetivo do paciente, dor de distribuição difusa ou irregular que pode estar distante da queixa original, hiperalgesia e

alodínia e hipersensibilidade excessiva de outros sentidos que não se relacionam diretamente ao sistema musculoesquelético (p. ex. tátil, visual, auditivo)[8]. Essas alterações carecem de evidências instrumentais que podem, direta e proporcionalmente, explicar a severidade da dor e disfunção apresentada por esses pacientes.

As abordagens terapêuticas para o manejo efetivo das condições dolorosas crônicas ainda não são completamente elucidadas. Pesquisas recentes têm mostrado que apenas técnicas de fisioterapia convencional, parece não resultar em desfechos satisfatórios com relação ao alívio da dor e melhora funcional. Atualmente, tem se buscado agregar ao tratamento fisioterapêutico diversas outras técnicas voltadas aos aspectos biopsicossociais dos pacientes, como por exemplo, a educação em dor[9,10,11,12,13], estratégias cognitivo-comportamentais, técnicas de meditação e atenção plena (mind fullness) e imagética motora graduada – IMG[14,15].

A IMG foi inicialmente destinada ao tratamento de disfunções como síndrome da dor complexa regional, dor no membro fantasma, avulsões de plexo braquial e posteriormente, expandida para o tratamento de outras condições dolorosas[15,16,17,18]. Foi desenvolvida para gradualmente ativar áreas encefálicas envolvidas no movimento de um membro doloroso, com o objetivo de estimular a neuroplasticidade e promover uma reorganização cortical, dessa forma, possibilitando ao indivíduo reduzir ou evitar a dor[19]. Sabe-se que a dor persistente provoca mudanças no tamanho e na organização do mapa somatossensorial. Há uma redução no tamanho da área de entrada aferente do córtex sensorial (S1) em indivíduos que sofrem com dor persistente e essa é proporcional à intensidade da dor[20,21,22].

A IMG consiste de um protocolo composto por três etapas sequenciais que envolvem: reconhecimento de lateralidade (também chamada de imagética implícita, onde o indivíduo deve reconhecer lados direito/esquerdo através de imagens

apresentadas), imagética motora explícita (onde é orientado ao indivíduo pensar na execução de determinado movimento, assim como as sensações que ele desperta) e por fim, exercícios de terapia com espelho. Com essas etapas, tem-se como objetivos a exposição gradual ao exercício, a redução da dor, auxílio na reabilitação e restabelecimento funcional.

A terapia com espelhos foi desenvolvida pelo neurocientista indiano Vilayanur Ramachandran[23] no final do século passado, surgindo como alternativa terapêutica para indivíduos que tinham sido submetidos à amputação onde o quadro de dor associada à presença vívida do membro amputado ainda persistia (dor no membro fantasma). Esses estudos mostraram diminuição da sensação da dor associada a melhora funcional dos membros. Desde então, esta terapia vem sendo adaptada para vários outros casos refratários à terapêutica tradicional como síndrome da dor complexa regional (SDCR) e alterações de motricidade pós acidentes vasculares encefálicos[24,25].Indivíduos com diagnóstico de SDCR em extremidade superior tratados com técnicas de terapia de espelho demonstraram significativa melhora com relação à posição e edema em punho[14].

Portanto, o presente trabalho teve por objetivo verificar a eficácia da IMG como uma intervenção adicional ao tratamento de indivíduos com dor persistente. Para tal fim, foi realizada uma revisão de literatura.

MATERIAL E MÉTODOS

Foi realizado uma revisão bibliográfica por meio da consulta e seleção de artigos nas bases de dados Pubmed, Lilacs e Scielo utilizando-se como descritores os

termos: *"Graded motor imagery and physicaltherapy"*; "*Graded motor imagery and chronic pain*" e "*Graded motor imagery and rehabilitation*".

Foram considerados critérios de inclusão para essa revisão de literatura a seleção de estudos clínicos aleatorizados e estudos de casos, publicados em inglês, realizados em humanos com diagnóstico de dor crônica e que utilizaram técnicas de IMG como ferramenta terapêutica. Foram selecionados para essa revisão, artigos publicados a partir do ano 2000. Os critérios de exclusão foram estudos realizados com animais, estudos publicados em outro idioma diferente do inglês, estudos que não verificaram correlação direta entre as técnicas de IMG com a dor persistente e aqueles que somente descreviam a técnica sem aplicação direta da mesma.

No levantamento bibliográfico, foram encontrados 44 artigos sobre o tema, com intervalo de publicação entre 1996 a 2018. Desses, 17 foram publicados a partir de 2000. A análise desses evidenciou que apenas 09 se correlacionaram aos critérios de inclusão. A figura 1 mostra o fluxograma do levantamento dos artigos.

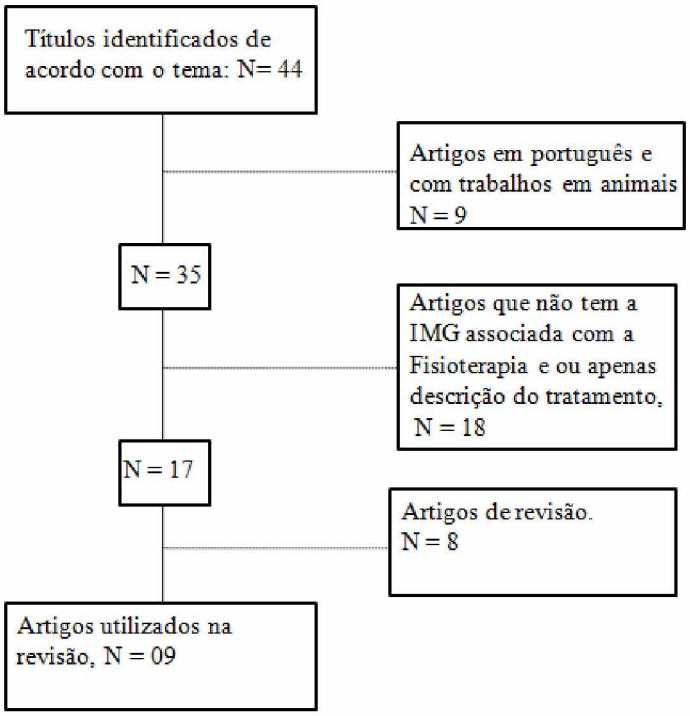

Figura 1 - Fluxograma das etapas de seleção dos artigos da revisão.

RESULTADOS

Os aspectos relevantes dos estudos clínicos selecionados para esse estudo estão sumarizados na tabela abaixo.

Tabela 1 – Resultado da revisão bibliográfica.

Artigo	Comparação	Método	Resultados
Moseley, 2004 [16]	Estudo cruzado: grupo IMG x grupo controle. Aplicação das 3 etapas da IMG com duração de 6 semanas. Grupo controle cruzado para o IMG 12 semanas após, tendo passado por sessões de fisioterapia tradicional.	Escala de dor neuropática; medida da circunferência digital (2º e 3º dedos).	Importante efeito do tratamento com IMG sobre a redução da dor e circunferência digital; redução do tempo de resposta para o reconhecimento de lateralidade.
Moseley, 2006 [17]	Estudo clínico aleatorizado único cego com duração de 6 meses. Grupo experimental: IMG+ FC x grupo controle: FC, ambos por 6 semanas.	Escala numérica de dor e questionário de dor de McGill.	Redução da dor e melhora funcional dos indivíduos que receberam IMG em comparação ao grupo controle, independentemente do tipo de condição analisada.
Priganc & Stralka, 2011[14]	Estudo de caso de SDCR em punho/mão: três etapas da IMG associadas a técnicas de respiração, relaxamento e mobilizações cervicais e torácicas.	EVA para dor e goniometria para medida da ADM de punho.	Acentuada redução da dor; restabelecimento da ADM normal de flexão e extensão de punho e desvios radial e ulnar; habilidades funcionais e de AVDs recuperadas.
Walz *et al*, 2013[26]	Estudo de caso - SDCR. IMG por 6 semanas associada a imagens de RMf.	EVA e RMf.	Redução da dor após o tratamento com IMG. Redução da ativação em S1 e S2, proporcional à redução da dor. Maior ativação do córtex parietal posterior.
Louw *et al*, 2015[27]	Estudo de caso: aplicação da IMG em pós-operatório imediato de cirurgia lombar.	Escala numérica de dor, FABQ, TPD e limiar de dor a pressão.	Redução da dor e melhora da ADM de flexão de tronco e elevação da perna reta.

Mibu *et al*, 2016 [28]	Estudo de caso: terapia tradicional com espelho (TT) x terapia graduada com espelho (TG - essa dividida em 5 fases).	EVA; escala de dor neuropática; ADM dos dedos por goniometria.	A TG foi superior a TT. Não houve melhora dos sintomas com a TT. Com a TG observou-se acentuada redução da dor, redução da pontuação na escala de dor neuropática; ganho de ADM em dedos; melhora na percepção corporal do membro afetado e melhora nas habilidades funcionais.
Louw *et al*, 2017[29]	Estudo clínico aleatorizado que utilizou apenas um componente da IMG – a terapia do espelho como intervenção em indivíduos com dor no ombro.	Escala numérica de dor; Escala de catastrofização, escala Tampa de cinesiofobia e goniometria do ombro.	Redução da intensidade da dor e medo do movimento após a intervenção. Aumento significativo da ADM do ombro.
Dilek *et al*, 2017[30]	Estudo aleatorizado simples-cego com duração de 8 semanas. Grupo IMG+FC x FC (controle).	EVA e ADM medida por goniometria, força de preensão, DASH e MHQ.	Alívio da dor em repouso, tão quanto na dor ao movimento; ganho de ADM do punho e antebraço; melhora na capacidade funcional do braço, ombro e mão.
Toriyama *et al*, 2018[31]	Estudo clínico com o objetivo de promover a reorganização cortical nas imagens visuais criadas com a técnica IMG.	Questionário de imagem cinestésica e visual e EEG.	O parâmetro da magnitude do EEG em pessoas saudáveis, demonstrou uma rapidez na excitabilidade corticoespinhal, porém não foi capaz de promover uma imagem com maior vivacidade.

Legenda: ADM= Amplitude de movimento; AVDs = Atividades da vida diária; DASH = Questionário de disfunção do braço, ombro e mão (*disabilities of the arm, shoulder and hand questionnaire*); EEG = Eletroencefalograma; EVA= Escala visual analógica; FABQ = Questionário de crenças de medo e evitação; FC = Fisioterapia convenciomal; IMG=Imagem motora graduada ; MHQ = Questionário Michigan de avaliação da mão (*Michigan hand outcomes questionnaire*); MPQ= Questionário de Dor de Mc Gill; NRPS = Escala de dor neuropática; RMf = ressonância magnética funcional; SDCR = Síndrome da dor regional complexa; TG = Terapia graduada; TMT= Terapia tradicional

com espelho; TPD = teste de discriminação de dois pontos (*two-point discrimination test*); TT = Terapia tradicional.

DISCUSSÃO

No estudo cruzado de aleatorização único-cego de Moseley[16] foramtratados 13 pacientes com diagnóstico de SDCR, inicialmente divididos em grupo IMG e controle. Esses posteriormente receberam o mesmo tratamento do grupo IMG. O tratamento do grupo IMG consistiu da aplicação do programa em suas três fases: treino de lateralidade; imagética explícita e terapia com espelho e teve duração de 6 semanas. Nesse período, o grupo controle só foi observado em visitas regulares para checagem de sintomas, porém não sofreu nenhuma intervenção. Após doze semanas, o grupo controle foi conduzido ao protocolo IMG. Nessas semanas, os indivíduos receberam sessões de fisioterapia que incluíam movimentações ativas e passivas de punho, dessensibilização e hidroterapia. Os resultados apontaram um forte efeito do tratamento com IMG em relação à diminuição da dor pela redução na pontuação da escala de dor neuropática, redução da medida de circunferência digital como estimativa de inchaço do membro superior e redução do tempo de latência para o reconhecimento de lateralidade. O autor sugere que esses mecanismos devem envolver ativações sequenciais de redes neurais do córtex pré-motor e motor.

Moseley[17] também observou pobre resposta aos tratamentos fisioterapêuticos convencionais e em um estudo clínico aleatorizado com *follow-up* de 6 meses, buscou avaliar se a IMG poderia reduzir a dor e melhorar a função em uma população de indivíduos com SDCR e dores no membro fantasma. Os indivíduos foram divididos em dois grupos, um que recebeu fisioterapia convencional por seis semanas e outro que além dessa, recebeu as técnicas de IMG, com progressão para o nível subsequente a cada duas semanas. O grupo controle não deveria realizar nenhuma atividade similar ao

grupo experimental, porém, deveria também realizar exercícios orientados para domicílio.

Embora esse estudo tenha sido mais heterogêneo que o anterior, uma vez que os critérios para a seleção dos voluntários não foram tão severos, os resultados demonstraram acentuada redução da dor e melhora funcional dos indivíduos que receberam IMG em comparação ao grupo controle, independentemente do tipo de condição analisada.

O estudo de Priganc e Stralka[14]avaliou o caso de uma paciente de 57 anos, com diagnóstico de SDCR em membro superior após cirurgia para fixação interna de fratura de rádio distal. A dor e sintomas surgiram duas semanas após a cirurgia e foram piorando dentro dos 3 meses até a procura pelo serviço de fisioterapia. Recebeu orientações prévias para exercícios domiciliares e técnicas de dessensibilização, que não levaram a nenhuma melhora dos sintomas. As queixas eram de dor em queimação intensa (8 a 10 de acordo com a escala visual analógica - EVA), incapacidade de mover a mão e punho, que evoluiu para cinesiofobia, e incapacidade de realizar qualquer atividade de vida diária.

O tratamento consistiu da aplicação do programa de IMG em suas três fases características associadas a técnicas de respiração, relaxamento e mobilizações cervicais e torácicas, por sete sessões dispostas em quatro semanas. No treino de lateralidade, a paciente deveria identificar fotos da mão direita e esquerda em várias posições. Na imagética ela deveria imaginar seu punho e mão em diferentes posições no espaço sem movimento e uma vez identificada posições que não gerassem dor, a progressão seria imagética em movimento, aqui em diferentes funções. A partir daí, seguia-se para o movimento com a mão não envolvida em frente ao espelho enquanto era incentivada a fazer os mesmos movimentos com a mão afetada, que se encontrava dentro da caixa.

Foram também passadas tarefas de IMG para serem realizadas em domicílio, todos os dias e por várias vezes. Os resultados mostraram acentuada redução da dor (passando de 8 a 10 no início para 0 a 2), restabelecimento da amplitude de movimento atingindo as angulações normais de flexão e extensão de punho e desvios radial e ulnar (medidas goniométricas) e restabelecimento das habilidades em realizar atividades de vida diária e funcionais. A paciente continuou com a fisioterapia convencional por mais 6 meses e não apresentou modificações nos parâmetros inicialmente avaliados e a cinesiofobia e alodinia desapareceram.

O estudo de Walz[26] e colaboradores investigou os efeitos da IMG sobre a representação cortical do membro acometido, em um estudo de caso de uma paciente com histórico de SDCR após cirurgia para tenossinovite. Para tal, utilizaram a ressonância magnética funcional (RMf). As imagens foram feitas em cinco condições: pré-IMG, após a fase 1, após a fase 2, após a fase 3 e seis meses após o término do tratamento. As áreas de interesse selecionadas foram a ínsula anterior e o córtex cingulado anterior – áreas relacionadas ao processamento afetivo da dor, os córtices somatossensoriais primário e secundário (S1 e S2) – áreas associadas ao processamento discriminativo da dor e o córtex motor primário e lóbulo parietal posterior. Comparações foram feitas na ativação das mesmas áreas em um indivíduo saudável, tido como controle.

Os resultados mostraram que a dor, muito intensa antes da IMG, diminuiu ao longo do período de tratamento e permaneceu cerca de 50% menor após seis meses. Com relação a RMf, foi observado uma redução do tempo de ativação em S1 e S2, de modo paralelo ao alívio da dor, porém não houve diferenças na ativação da ínsula anterior e córtex cingulado anterior.Também não foram observadas alterações relevantes ao tempo de ativação para o membro oposto ou para o indivíduo controle.

Isso implica que as alterações evidenciadas em S1 e S2 estão fortemente relacionadas à intervenção e não a efeitos de habituação não específicos. Durante as tarefas de reconhecimento, foi observado ativação proeminente do córtex parietal posterior, uma área de processamento de qualidades espaciais de um objeto no domínio visual. Esse resultado foi interessante e suscitou o questionamento se o efeito de maior ativação nessa área poderia fazer a diferença sobre os resultados clínicos da IMG, sendo um dos potenciais substratos neurais para a matriz corporal de trabalho. Entretanto, um estudo de caso não ofereceria subsídios suficientes para tal reposta.

Louw e colaboradores[27] avaliaram as vantagens da IMG em um paciente de 56 anos, que realizou uma cirurgia de coluna lombar. A paciente referia dor lombar constante, dor na perna e déficits neurológicos progressivos. Estudos epidemiológicos indicam que 10 a 40% dos pacientes submetidos a cirurgia de coluna continuam sentindo dor persistente e perda funcional. Medidas físicas e psicométricas foram realizadas 24 horas antes e 48 horas após a cirurgia – escala numérica de dor, questionário de crenças de medo e evitação (FABQ), flexão lombar, teste neurodinâmico de elevação da perna reta, limiar de dor à pressão, teste de discriminação de dois pontos, teste de sensibilidade tátil e testes de lateralidade.

O protocolo de IMG foi conduzido por três semanas durante seis sessões de fisioterapia. Os resultados mostraram que as técnicas de IMG aplicadas imediatamente após a cirurgia promoveram melhoras importantes no movimento (ganho na flexão lombar e elevação da perna reta) e um efeito hipoalgésico acentuado. Esses resultados suscitaram a possibilidade de uma nova abordagem pela fisioterapia no tratamento de pacientes no período pós-operatório imediato. O período de três semanas pós-operatórias é tipicamente um período de muita limitação de movimento. Tendo a paciente sido submetida a uma serie de intervenções não ameaçadoras e sem a

realização de movimentos efetivamente, pode ter contribuído no auxílio ao processamento cortical do treinamento, solidificando dessa forma, mapas motores e sensoriais normais.

Mibu e colaboradores[28] compararam os resultados de aplicação da terapia tradicional com espelho com a terapia graduada com espelho em um estudo de caso homem de 43 anos, sofrendo de dor neuropática por avulsão de plexo braquial em acidente ocorrido vinte e três anos antes. O membro superior direito apresentava completa paralisia, hipoestesia abaixo do nível de C_5; dor neuropática intensa e contratura articular em cotovelo, punho e dedos.

Na terapia tradicional com espelho, foi solicitado ao paciente mover sua mão esquerda livremente em frente ao espelho, enquanto imaginava os mesmos movimentos ocorrendo com a mão direita. Essa abordagem foi realizada por 40 minutos, duas vezes na semana por um período de quatro semanas. Todavia, não houve redução da dor, pelo contrário, o relato do paciente era que a sua dor estava aumentando e começou a apresentar novos sintomas como a sensação de câimbras no membro superior direito. A abordagem foi então modificada para a terapia graduada com espelho, consistindo de cinco fases: observação do reflexo no espelho do membro não afetado sem imaginar qualquer movimento no lado afetado; observação do reflexo no espelho do terceiro e quartos dedos passando de uma posição de flexão para extensão; observação do reflexo de movimentos passivos no lado não afetado; imagética motora dos dedos afetados e imagética motora dos dedos afetados sem o espelho. Cada uma dessas fases foi realizada por 40 minutos, duas vezes por semana, por um período de 3 a 4 semanas. Adicionalmente, o paciente foi instruído a realizar a mesma tarefa em casa.

Os resultados mostraram uma redução gradual na dor, saindo de 10 de acordo com a EVA no início do tratamento para 7 após três meses e chegando a zero após cinco

meses e manteve-se assim por um follow-up de um ano. A pontuação no questionário para dor neuropática diminuiu de 55 no início para 43 após cinco meses, indicando melhora da dor, especialmente a queimação que referia. Em virtude disso, o paciente deixou de ingerir antiinflamatórios não-esteroidais dos quais fazia uso. Houve também melhora da percepção corporal com relação ao membro afetado e melhora na qualidade de vida.

Louw e colaboradores[29] buscaram avaliar se a terapia do espelho, um único aspecto da técnica de IMG, poderia melhorar a amplitude de movimento ativo do ombro, reduzir a dor relacionada ao movimento e a catastrofização em pacientes com tendinopatias nessa região. Selecionaram 78 voluntários para participação no estudo, onde promoviam a flexão total do membro na frente de um espelho, com a parte reflexiva voltada para o membro não afetado. Os indivíduos, através da visualização do espelho, puderam ter a ilusão de que seu membro afetado se movia de forma indolor e capacitada. Realizaram o movimento por 10 vezes, com duração média de 3 minutos. As medidas foram realizadas antes e após a intervenção: quantificação da dor através de escala numérica, quantificação do medo do movimento através da escala de catastrofização e cinesiofobia por meio da escala Tampa. O movimento do ombro foi medido por goniometria.

Todas as medidas relacionadas a dor foram menores após a intervenção em comparação às medidas pré-intervenção e a amplitude de movimento do ombro aumentou significativamente. Os resultados demonstraram que a IMG ou apenas uma parte dela, como a terapia do espelho pode ser utilizada como uma forma de pré-reabilitação, especialmente em pacientes que apresentam medo do movimento.

Dilek e colaboradores[30] avaliaram a eficiência da IMG na função da mão em indivíduos que sofreram fratura de rádio distal em um estudo aleatorizado simples-cego.

Os voluntários foram divididos em dois grupos: um que recebeu tratamento fisioterapêutico convencional e outro que associou a IMG. A avaliação incluiu dor ao repouso e durante atividades medidas pela EVA, ADM ativa do punho e antebraço através da goniometria, força de preensão através de um dinamômetro hidráulico, questionário de disfunção do braço, ombro e mão (DASH) e o questionário Michigan de avaliação da mão (MHQ) para avaliação de atividades funcionais e de vida diária. A avaliação ocorreu antes e após o término do tratamento que teve duração de oito semanas. O tratamento convencional consistiu de educação, massagem, mobilizações ativas e passivas, exercícios de deslizamento tendíneo e exercícios de fortalecimento da musculatura intrínseca e extrínseca da mão.

O grupo que recebeu IMG associada ao tratamento convencional mostrou melhora significativa na intensidade da dor tanto em repouso quanto em atividade, ganho em ADM de punho em todos os movimentos e na supinação do antebraço e melhora dos índices do DASH e MHQ no desempenho motor em comparação ao grupo controle.

Toriyama e colaboradores[31] avaliaram 20 indivíduos saudáveis comparando a dessincronização relacionada a eventos (estado de repouso do membro imaginado para o estado de contração voluntária) com o uso da IMG para uma tarefa determinada; sendo mensurado por parâmetros obtidos através do uso de eletroencefalograma (EEG). O uso da IMG é importante em pacientes, pois imaginar o movimento do membro parético corrobora para melhoria do próprio movimento, a reabilitação neurológica visa o incremento da excitabilidade corticoespinhal e induz a plasticidade neural, beneficiando a função motora.

Os estudos concluíram que o uso da IMG em pessoas saudáveis sugere uma resposta diferente em comparação a indivíduos acometidos com alguma disfunção, pois

os indivíduos saudáveis podem aumentar com rapidez a excitabilidade corticoespinhal, o suficiente para mover voluntariamente sua parte corporal que está sendo avaliada, porém não irá promover uma imagem motora com maior vivacidade.

Diante de todos os resultados compilados nesse trabalho, pode-se observar que a IMG é eficaz na redução da dor e melhora funcional, quando a técnica é associada ao tratamento fisioterapêutico convencional. Embora as evidências de melhora com a adição dessa técnica para o controle da dor persistente estejam aumentando significativamente na literatura, extrapolando-se a utilização dessa técnica para diversas condições clínicas musculoesqueléticas, ainda há uma carência de estudos sobre os mecanismos de ação assim como as respostas dos pacientes. Na dor persistente, parece haver um desequilíbrio entre a entrada sensorial e a saída motora, afetando o processamento encefálico dessa informação. Portanto, estratégias de intervenção destinadas ao seu controle, devem ser direcionadas a corrigir esse desequilíbrio. Essas estratégias podem então levar à redução da dor e a normalização da representação cortical proprioceptiva.

CONCLUSÃO

A IMG tem se mostrado eficaz na redução da dor e melhora funcional quando a técnica é associada ao tratamento fisioterapêutico convencional. Embora as evidências da literatura apontando para o sucesso da adição dessa técnica no controle da dor persistente estejam aumentando significativamente, ainda não se tem conhecimento sobre os mecanismos de ação da mesma. Na dor persistente, parece haver um desequilíbrio entre a entrada sensorial e a saída motora, afetando o processamento encefálico dessa informação. Portanto, estratégias de intervenção destinadas ao seu

controle, devem ser direcionadas a corrigir esse desequilíbrio. Essas estratégias podem então levar à redução da dor e a normalização da representação cortical proprioceptiva.

REFERÊNCIAS BIBLIOGRÁFICAS

1. International Association for the Study of Pain (IASP). http://www.iasp-pain.org/.2010.

2. Sociedade Brasileira para o Estudo da Dor (SBED). http://www.sbed.org.br. 2014.

3. Merskey H., Bogduk N. Classification of Chronic Pain. Seattle: IASP Press; 1994.

4. International Association for the Study of Pain (IASP), 2015. http://www.iasp-pain.org/. 2015.

5. Monaco A, Cattaneo R, Marci MC, Pietropaoli D, Ortu E. Central Sensitization-Based Classification for Temporo mandibular Disorders: A Pathogenetic Hypothesis. Pain Research and Management. https://doi.org/10.1155/2017/5957076. 2017.

6. Kindler LL, Bennett RM, Jones KD. Central sensitivity syndromes: mounting pathophysiologic evidence to link fibromyalgia with other common chronic pain disorders. Pain Management Nursing. 12 (1), 15–24, 2011.

7. Woolf CJ. Central sensitization: Implications for the diagnosis and treatment of pain. Pain; 152:S2-S15.2011.

8. Nijs J, Torres-Cueco R, van Wilgen P, Girbés EL, Struyf F, Roussel N, et al. Applying Modern Pain Neuroscience in Clinical Practice: Criteria for the Classification of Central Sensitization Pain. Pain Physician 2014; 17:447-457 • ISSN 1533-3159. 2014.

9. Malfliet A, Kregel J, Coppieters I, Pauw R, Meeus M, et al. Effect of Pain Neuroscience Education Combined With Cognition-Targeted Motor Control Training on Chronic Spinal Pain: A Randomized Clinical Trial. JAMA Neurol. doi:10.1001/jamaneurol.2018.0492. 2018.

10. Louw A, Zimney K, Puentedura EJ, Diener I. The efficacy of pain neuroscience education on musculoskeletal pain: a system a ticre view of the literature. Physiotherapy Theory and Practice, http://dx.doi.org/10.1080/09593985.2016.1194646. 2016.

11. Louw A, Diener I, Butler D, Puentedura EJ. The Effect of Neuroscience Education on Pain, Disability, Anxiety, and Stress in Chronic Musculoskeletal Pain. ArchPhysMedRehabil. 92 (12).doi:10.1016/j.apmr.2011.07.198.2011.

12. Nijs J, Roussel N, van Wilgen P, Köke A, Smeets R. Thinking beyond muscles and joints: Therapists' and patients' attitudes and beliefs regarding chronic musculoskeletal pain are key to applying effective treatment. Manual Therapy, 18, 2013.

13. Nijs, J, V; Wilgen P; Van O; Osterwijck J, Van I, M; Meeus, M. How to explain central sensitization to patients with 'unexplained' chronic musculoskeletal pain: Practice guidelines. Manual Therapy. doi:10.1016/j.math.2011.04.005. 2011.

14. Priganc, W, V; Stralka, W, S. Graded Motor Imagery. Journal of hand therapy Hanley & Belfus, anim print of Elsevier Inc. All rights reserved.doi:10.1016/j.jht.2010.11.002, 2011.

15. Cabusson YB, Osinski T. Imaginería motora graduada. EMC – Kinesiterapia Medicina física. Volume 39 (2); http://dx.doi.org/10.1016/S1293-2965(18)89832-2. Maio 2018.

16. Moseley GL. Graded motor imagery is effective for long-standing complex regional pain syndrome: a randomized controlled trial. Pain. Mar; 108(1-2):192-8, 2004.

17 Moseley GL. Graded motor imagery for pathologic pain: a randomized controlled trial. Neurology. Dec 26; 67(12): 2129-34, 2006.

18. Johnson S, Hall J, Barnett S, Draper M, Derbyshire G, Haynes L, et al. Using graded motor imagery for complex regional pain syndrome in clinical practice: failure to improve pain. Eur J Pain. Apr;16(4): 550-61, 201. doi: 10.1002/j.1532-2149.00064. x. 2011.

19. Moseley GL, Zalucki NM, Wiech K. Tactile discrimination but not tactile stimulation alone reduces chronic limb pain. Pain, 137:600-608, 2008.

20. Malhofner C, Handwerker HO, Neundorfer B, Birklein F. Patterns of cortical reorganization in complex regional pain syndrome. Neurology, 23:61(12); 1707-1715, 2003.

21. Marinus J, Moseley GL, Birklein F, Baron R, Malhofner C, Kingery WS, et al. Clinical features and pathophysiology of complex regional pain syndrome. Lancet Neurol. 10(7), 637-648, 2011.

22. Di Pietro F, Stanton TR, Moseley GL, Lotze M, Mc Auley JH. Inter hemispheric somatosensory diferences in chronic pain reflectab normality of the healthy side. Human Brain Mapp.36(2); 508-518. doi: 10.1002/hbm.22643. 2015.

23. Novaes, M.M. Avaliação por ressonância magnética funcional e estimulação magnética transcraniana da intervenção única da terapia espelho em pacientes após Acidente Vascular Cerebral isquêmico. 2012. 93f. Dissertação (Mestrado em neurociências), Universidade federal do Rio Grande do Norte, Natal, 2012.

24. Michielsen, M.E.; Smits, M.; Ribbers, G.M.; Stam, H.J.; Geest, J.N.V.; Bussmann, J.B.J.; Selles, R.W. The neuronal correlates of mirror therapy: an Fmri study on mirror

induced visual ilusions in patients withstroke. Journal Neurol Neurosurg. Psychiatry, 2010.

25. Melo, L.P.; Bezerra, V.T.; Costa, V.S.; Souza, F.H.M. de.; Silveira, J.C.C. Efeitos da terapia espelho na reabilitação do membro superior pós-acidente vascular cerebral. Saúde Santa Maria.v.41, n.1, p.157-164, 2015.

26. Walz, A. D; Usichenko, T; Moseley, G. L; Lotze, M. Graded Motor Imagery and the Impact on Pain Processing in a Case of CRPS. Clin J Pain, Volume 29, Number3. Doi.10.1097/AJP.0b013e318250f4e8. 2013.

27. Louw, A; Stephen, G. Schmidt; Louw. C; Puentedura, E. J.Moving with out moving: immediate management following up bar spine surgery using a graded motor imagery approach: a case report, Physiotherapy Theory and Practice, 31:7, 509-517, DOI: 10.3109/09593985.2015.1060656. 2015.

28. Mibu, A; Nishigami, T; Tanaka, K; Osumi, M; Tanabe, A. Successful Graded Mirror Therapy in a Patient with Chronic Deafferentation Pain in Whom Traditional Mirror Therapy was Ineffective: A Case Report. Successful Graded Mirror Therapy. World Institute of Pain, Pain Practice, Volume 16, Issue 4, 2016 E62–E69. doi. 10.1111/papr.12431, 2016.

29. Louw, A; Puentedura, E. J; Reese, D; Parker, P; Miller, T; Mintken, P. Immediate effects of mirror therapy in patients with shoulder pain and decreased range of motion. Archives of Physical Medicine and Rehabilitation, doi: 10.1016/j.apmr.2017.03.031. 2017.

30. Dilek, B; Ayhan, C; Yagci, G; Yakut, Y. Effectivenessofthe grade motor imagery to improve hand function in patients with distal radius fracture: A randomized controlled trial. JournalofHandTherapy.doi. 10.1016/j.jht.2017.09.004. 2018.

31. Toriyama, H; Ushiba, J; Ushiyama, J .Subjective Vividness of Kinesthetic Motor Imageryis Associated With the Similarity in Magnitude of Sensorimotor Event-Related Desynchronization Between Motor Execution and Motor Imagery. Front. Hum. Neurosci. 12:295. doi: 10.3389/fnhum.2018.00295. 2018.